Traumatismos y tumores del pabellón auricular: procedimientos reconstructivos

F Disant
P Muller

Resumen. – El pabellón auricular está expuesto, por su exteriorización anatómica y su morfología aérea, a pérdidas de sustancia traumáticas y a tumores fotoinducidos.
La naturaleza cutaneacartilaginosa semirrígida del pabellón favorece su arrancamiento en caso de traumatismo violento. La mayoría de las pérdidas de sustancia son penetrantes siendo la parte alta del pabellón la más expuesta ya que es la más lateralizada. El lóbulo, al carecer de armazón cartilaginoso, con frecuencia no se ve afectado.
El pabellón está muy expuesto a los rayos solares, en particular el reborde helical, por lo que constituye la localización de preferencia de epiteliomas baso y espinocelulares fotoinducidos. Esto es mucho más discutible en el caso de los melanomas. Cualquiera que sea la etiología, traumática o quirúrgica, los problemas que plantea la reconstrucción son los mismos, ya que las resecciones quirúrgicas sólo tienen en cuenta los imperativos oncológicos.
La reconstrucción del hélix y la fosa escafoidea, que constituyen la parte más aérea del pabellón y por lo tanto la más expuesta, plantea los problemas más complejos puesto que el armazón cartilaginoso es indispensable desde un punto de vista morfológico; el surco retroauricular está aquí más acentuado.
Las dificultades de la reparación varían mucho según la topografía y el tamaño de la pérdida de sustancia. La calidad del tratamiento inicial va a influir igualmente en el resultado final. Cuando el traumatismo sobre el oído externo es aislado, su tratamiento inicial es a menudo mejor que cuando forma parte de un traumatismo facial o de una quemadura cefálica. A veces se descuida el pabellón, exponiéndose al riesgo de condritis que dificulta las reconstrucciones secundarias. Una correcta cobertura de los remanentes cartilaginosos es el primer imperativo en el servicio de urgencias.
Por otro lado, puede observarse hematomas y queloides que crean problemas específicos.
Se expondrán seguidamente de manera no exhaustiva las técnicas de reconstrucción total y parcial más fiables desde un punto de vista trófico y estético.

© 2000, Editions Scientifiques et Médicales Elsevier SAS, París. Todos los derechos reservados.

Pérdidas de sustancia totales

Las pérdidas de sustancia totales traumáticas del pabellón auricular, cualquiera que sea su naturaleza, respetan generalmente el trago y una parte del lóbulo. Cuando se produce un traumatismo por arrancamiento, la vacuidad cartilaginosa del lóbulo explica su preservación. La pérdida de sustancia mastoidea puede ser cubierta con un colgajo de avance retroauricular. Por otro lado, a veces se utiliza un injerto cutáneo, en particular cuando se examina al paciente tardíamente después de un traumatismo, o cuando al realizar una resección oncológica se ha sobrepasado el pabellón y se ha llegado hasta la piel mastoidea.

Cuando se debe asociar una petrectomía, la cobertura de la pérdida de sustancia puede necesitar inicialmente la utilización de un colgajo miocutáneo. Se difiere entonces el problema de la reconstrucción del pabellón y sólo se tendrá en cuenta secundariamente, cuando el resultado oncológico se considere estable.

A continuación se exponen tres situaciones clínicas típicas que conducen a indicaciones diferentes en función de las circunstancias iniciales de la pérdida de sustancia y de la troficidad cutánea residual.

François Disant : *Professeur des Universités, ORL des Hôpitaux.*
Philippe Muller : *Chef de clinique à l'Université, assistant des Hôpitaux.*
Département d'oto-rhino-laryngologie et de chirurgie de la face et du cou, hôpital Edouard-Herriot, 5, place d'Arsonval, 69437 Lyon cedex 03.

PRIMERA SITUACIÓN CLÍNICA

Amputación traumática parcial de la oreja con recuperación del fragmento proponiéndose un reimplante o un bolsillo mastoideo.

Esta situación es difícil para el cirujano puesto que el reimplante microquirúrgico que el paciente y su entorno piden puede fracasar, ya que es muy difícil encontrar un pedículo venoso. Cuando la amputación es incompleta y persiste un puente cutáneo de 1 a 2 cm, el pronóstico es mejor y puede ser suficiente una anastomosis arterial aislada. El pabellón amputado debe conservarse en una bolsa de plástico puesta en hielo a una temperatura de 4 °C.

La técnica que consiste en preservar el cartílago amputado bajo la piel abdominal también será un fracaso pues el cartílago se reabsorbe parcialmente y posteriormente no podrá utilizarse.

El bolsillo mastoideo descrito por Mladick es más fiable, pero su resultado estético es a menudo decepcionante [11].

En esta técnica se coloca en un bolsillo mastoideo el fragmento cartilaginoso amputado. Son necesarios varios tiempos operatorios *(fig. 1)*.

Esta técnica presupone recuperar el fragmento amputado en buenas condiciones. Dicho fragmento se desepidermiza por dermoabrasión de sus dos caras y se introduce posteriormente en un bolsillo de despegamiento mastoideo. Su cara externa se libera 2 semanas después. Se obtiene una epidermización asistida con un vendaje tipo tul graso.

A la tercera semana, se libera la cara posterior del pabellón. El colgajo cutáneo mastoideo se vuelve a colocar en el fondo del surco retroauricular. Esta cara posterior puede ser injertada o dejada en epidermización asistida. Esta técnica se basa en la instauración de una neovascularización cartilaginosa antes de que el cartílago sea morfológicamente alterado por su bolsillo. Esto exige condiciones de asepsia rigurosa durante los tres tiempos. La fenestración del cartílago propuesta por Baudet favorece la neovascularización del fragmento cartilaginoso [2].

En general, los resultados de estas técnicas son a menudo decepcionantes. Debe prevenirse por lo tanto al paciente. En definitiva, paradójicamente parece más simple no disponer del fragmento amputado.

SEGUNDA SITUACIÓN CLÍNICA

Amputación total del pabellón con cobertura cutánea de buena troficidad permitiendo una otopoiesis mediante injerto costal.

Si el desbridamiento inicial se ha hecho en buenas condiciones, la piel es flexible, poco cicatrizal. Puede pellizcarse y se observará que se despega fácilmente del plano osteoperióstico. Este caso puede compararse con una anotia, pero en él persiste un conducto auditivo externo, un trago y a menudo un remanente lobular. Puede proponerse al paciente el procedimiento de Tanzer y Brent [3, 13]. La técnica difiere del tratamiento de las aplasias en dos puntos esenciales:

— la altura del armazón debe ser moderada pues la cantidad de piel disponible para obtener una buena coaptación es limitada, así como su elasticidad ya que siempre existe una fibrosis cicatrizal secuela del traumatismo inicial;

— la superficie cutánea útil debe servir esencialmente para acentuar los relieves de la fosa escafoidea y del antehélix; el relieve helical será valorado secundariamente cuando se eleve el pabellón al crear un surco supra y retroauricular.

El armazón debe estar perfectamente colocado con respecto al trago y al conducto auditivo externo incluso si su polo superior está recubierto temporalmente de cabellos. Si persiste un fragmento lobular, éste se unirá a la oreja neoformada en el segundo tiempo quirúrgico *(fig. 2)*.

Una buena troficidad cutánea junto a una superficie insuficiente constituyen una indicación adecuada de expansión cutánea preoperatoria. Los autores utilizan un expansor de 100 ml en forma de alubia. La expansión debe realizarse lo más rápidamente posible sin comprometer la troficidad cutánea. Una expansión de más de 5 semanas con constitución de una cápsula fibrosa en contacto con el expansor puede comprometer la flexibilidad cutánea y por consiguiente su capacidad de coaptación con el armazón cartilaginoso.

En resumen, la otopoiesis por injerto costal permite obtener resultados aceptables desde un punto de vista morfológico y puede utilizarse en pacientes jóvenes con troficidad cutánea mastoidea conservada.

TERCERA SITUACIÓN CLÍNICA

La troficidad cutánea de la cobertura mastoidea es mediocre pues la piel es cicatrizal y se adhiere parcialmente al plano perióstico mastoideo o presenta lesiones de radiodermitis.

Desafortunadamente es la situación más frecuente.

Un procedimiento que busque obtener una coaptación entre una piel que ya no tiene cualidades plásticas y cualquier conformador fracasará. Se pueden proponer dos técnicas:

— una otopoiesis con un armazón cartilaginoso esculpido recubierto por un colgajo de fascia temporal superficial homo o contralateral pediculado sobre la arteria temporal superficial;

— una epítesis auricular de silicona adaptada sobre fijaciones osteointegradas.

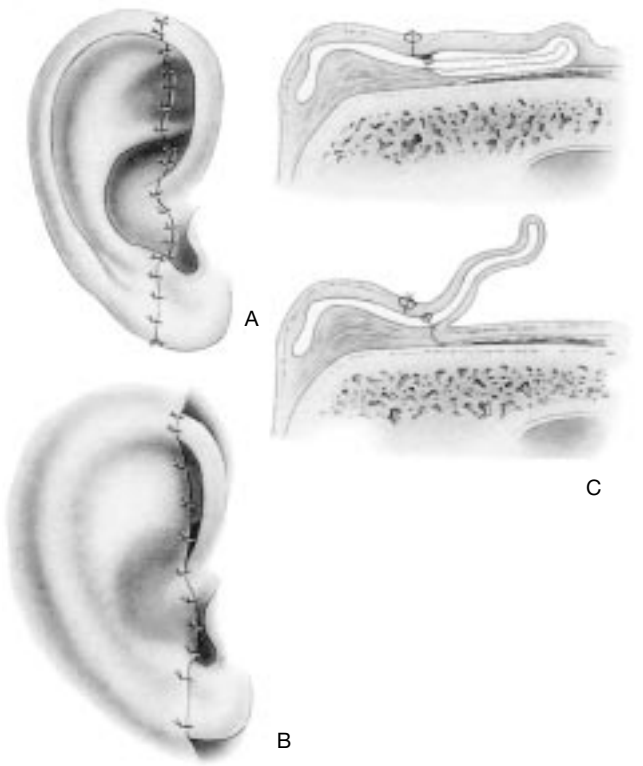

1 Pocket principle *de Mladick.*
A, B. Bolsillo mastoideo del fragmento de pabellón tras dermoabrasión.
C. Elevación final del pabellón y colocación del colgajo temporomastoideo.

Otopoiesis que asocia un armazón cartilaginoso costal y un colgajo de cobertura de fascia temporal superficial (FTS) [7]

Esta técnica ha sido codificada perfectamente por Brent [5], que ha demostrado que la FTS puede utilizarse como tejido de cobertura adyacente o como colgajo libre microanastomosado. La FTS es la lámina portavasos del pedículo temporal superficial. Constituye a la vez un tejido de protección y de cobertura del armazón cartilaginoso y un lecho excelente para un injerto cutáneo *(fig. 3)*.

El armazón esculpido es parecido en su concepción al utilizado en la corrección de las aplasias, pero la altura de los relieves del antehélix y del hélix se exagerará intencionadamente, pues el grosor del tejido de cobertura utilizado va a disminuir considerablemente los relieves, mientras que los procedimientos de coaptación forzados entre el tejido de cobertura y el armazón se limitan a la utilización de cola biológica y al vendaje. En efecto, no se puede utilizar una aspiración como en las aplasias, pues el ensamblaje en sándwich es permeable. Sin embargo, con este procedimiento de sofisticada concepción se obtienen a menudo resultados morfológicos mediocres con relieves poco finos incluso si son acentuados. Esto es inherente al grosor de la FTS.

La disección de la FTS constituye el tiempo técnico específico de este procedimiento. Esta fascia es la continuación del platisma cervicofacial por encima del arco cigomático. Constituye el límite interno de la dermis a nivel del cuero cabelludo. En su cara profunda existe un plano de disección avascular que la separa de la aponeurosis del músculo temporal, pero en cambio no presenta ningún plano de disección fácil en su cara externa. La vena temporal y sus aferencias son muy superficiales precisándose una disección inmediatamente subyacente a los folículos pilosos. La incisión del cuero

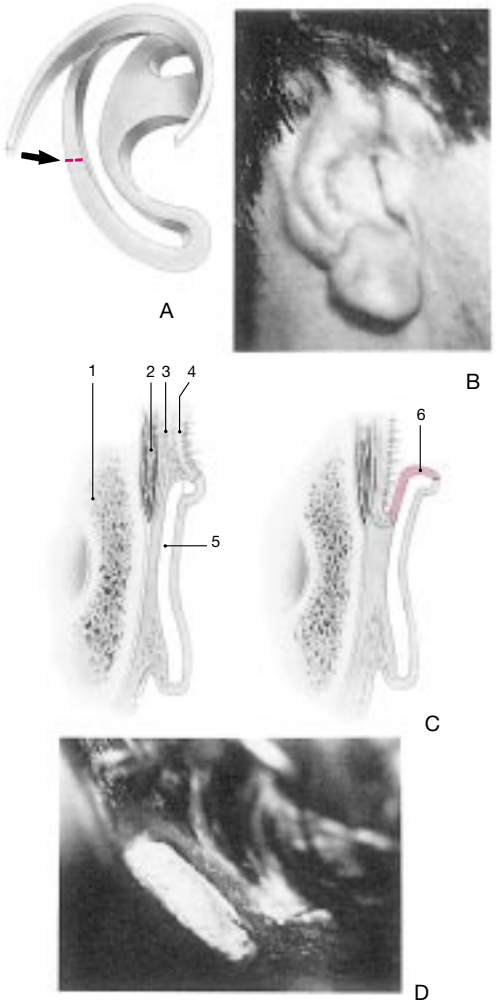

2 *A. Armazón cartilaginoso total del pabellón con huecos que optimizan la coaptación entre la piel y el cartílago.*
B. Resultado del primer tiempo de la otopoiesis utilizando la piel mastoidea con buena troficidad residual.
C. Creación de un surco retroauricular por avance del cuero cabelludo e injerto de piel en el segundo tiempo quirúrgico.
1. Hueso temporal; 2. Músculo temporal; 3. Fascia temporal superficial; 4. Cuero cabelludo; 5. Armazón; 6. Injerto de piel.
D. Resultado postoperatorio precoz (vista superior).

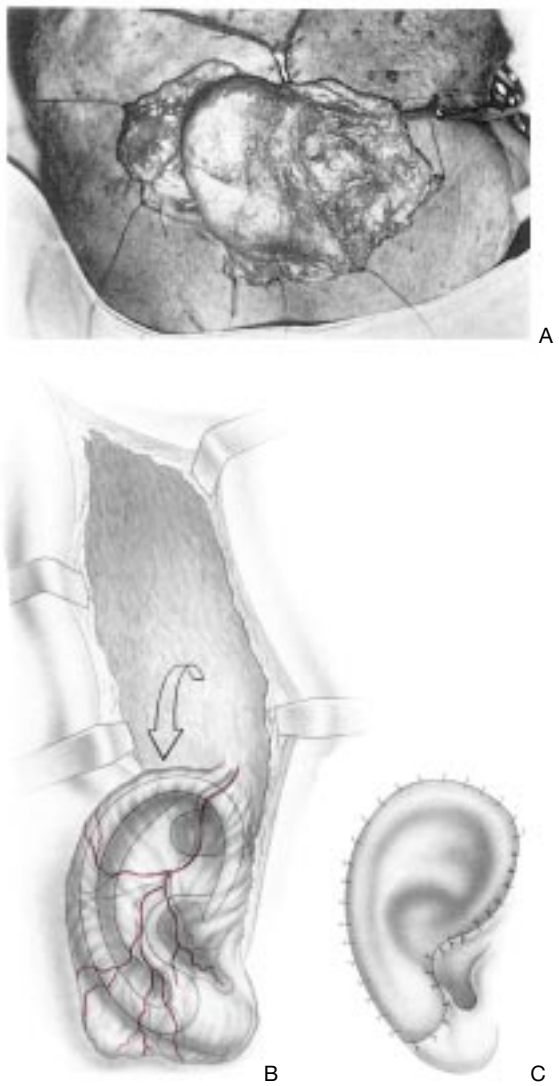

3 *A. Fascia temporal superficial disecada y girada recubriendo el pabellón (disección anatómica).*
B. Fascia temporal superficial (cubriendo el armazón cartilaginoso).
C. Injerto de piel fijado sobre la fascia temporal superficial.

cabelludo es superficial a la altura del trago o ligeramente hacia arriba y hacia atrás. Por delante, la disección no debe sobrepasar la rama frontal anterior de la arteria temporal superficial que constituye la baliza de la rama frontal del nervio facial. Se puede movilizar fácilmente un colgajo de FTS de 8 cm de ancho por 10 cm de alto tras una disección mediante pinza con compresa en el plano avascular de Merkel. En esta indicación es inútil esqueletizar el pedículo temporal superficial puesto que la fascia se gira como la hoja de un libro en un plano vertical. Según los autores, no es prudente recubrir la cara interna del armazón con la fascia pues esto aumenta el grosor del pabellón reconstituido. Sólo se cubren con la fascia el borde libre del hélix y la cara externa del armazón. La cola biológica facilita la coaptación cartílago-fascia.

La cara profunda de la FTS, que se ha convertido en la cara superficial del pabellón reconstruido, se cubre con un injerto de piel de 8 décimas de milímetro tomado de la cara medial del brazo; 4 meses después de este primer tiempo quirúrgico, se eleva del pabellón con el mismo procedimiento que para las aplasias, es decir, avance del cuero cabelludo y cobertura de la cara interna del armazón con un injerto cutáneo. La calidad del resultado final depende de la troficidad de la FTS, en particular de su contenido adiposo. En el paciente de edad no se descarta el riesgo de necrosis cutánea tras la disección de la fascia ni de alopecia secundaria. Cuando la FTS del lado del pabellón que se va a reconstruir no puede utilizarse pues el pedículo temporal superficial se ha lesionado en el traumatismo inicial o la exéresis quirúrgica, se puede recurrir a la FTS contralateral. El pedículo temporal superficial tiene un calibre suficiente para que las microanastomosis arteriales y venosas tengan lugar. Como ha sido descrito por Brent [4], resulta posible movilizar un colgajo libre que contenga la fascia y una isla de cuero cabelludo para reparar una zona de alopecia. Es la mejor indicación en los pacientes quemados *(fig. 4)*.

■ *Utilización de una epítesis de silicona adaptada sobre fijaciones osteointegradas*

Este procedimiento es una alternativa al precedente. En este implante extraoral se utiliza la misma técnica y el mismo material que en un implante dental. No se trata de una técnica quirúrgica sino de un artificio técnico. Tiene ventajas importantes.

— Su simplicidad es apreciada por los pacientes que ya han sido operados en varias ocasiones. Dos fijaciones de titanio a nivel del hueso temporal bastan para asegurar la contención fiable a largo plazo de una epítesis de silicona en el pabellón [14] *(fig. 5).*

Esta intervención puede realizarse bajo anestesia local en dos tiempos con un intervalo de 4 meses entre ambos.

En el primer tiempo, se insertan dos fijaciones de 3 mm por encima y por detrás del conducto auditivo externo. La cobertura tisular alrededor de la fijación se adelgaza en un radio de 1 cm. En el segundo tiempo se adaptan pilares transcutáneos sobre las fijaciones osteointegradas. Una superestructura metálica de anclaje de la epítesis une los pilares entre sí.

— Su resultado estético es excelente cuando la epítesis ha sido realizada por un especialista buen conocedor de las técnicas relacionadas con la textura y la coloración de la silicona siguiendo el modelo de la oreja contralateral sana.

— Gracias a la estabilidad del montaje el paciente podrá hacer una actividad normal sin temor de perder su epítesis.

— Este procedimiento permite llevar a cabo un control local tras la exéresis de un tumor con pronóstico incierto.

Sus inconvenientes son sobre todo de orden psicológico puesto que el concepto de epítesis perpetúa el concepto de amputación irreparable.

Pérdidas de sustancia parciales

Los autores proponen para el estudio de las reconstrucciones parciales del pabellón auricular una clasificación que abarca cinco tipos topográficos *(fig. 6).*

— Tipo 1: pérdida de sustancia aislada de un segmento del hélix.

— Tipo 2: amputación del polo superior del pabellón.

— Tipo 3: amputación vertical que afecta a toda la parte posterior del pabellón.

— Tipo 4: Amputación del lóbulo y del tercio inferior del pabellón.

— Tipo 5: pérdida de sustancia de la concha.

Los procedimientos utilizados son de tres tipos:

— las plastias locales que utilizan el pabellón restante;

— los injertos compuestos de la oreja contralateral;

— las reconstrucciones que utilizan un armazón cartilaginoso parcial asociado a colgajos adyacentes.

A continuación se estudiarán las indicaciones topográficas de estos diferentes procedimientos según los cinco tipos anteriormente definidos.

PÉRDIDA DE SUSTANCIA DE TIPO 1: RECONSTRUCCIÓN AISLADA DEL HÉLIX

Las pérdidas de sustancia aisladas de la parte alta del hélix son las más frecuentes, ya que esta región está particularmente expuesta tanto a los traumatismos como a la patología tumoral fotoinducida.

Se proponen tres procedimientos de reconstrucción según el tamaño absoluto de la pérdida de sustancia, el tamaño relativo con respecto a la envergadura del bloque hélix-fosa escafoidea – antehélix y el tamaño relativo de la parte alta del pabellón con respecto a su parte baja. La finalidad de la técnica elegida es obtener un pabellón de dimensión suficiente con respecto a la hemicara y relativamente armonioso con respecto al pabellón contralateral.

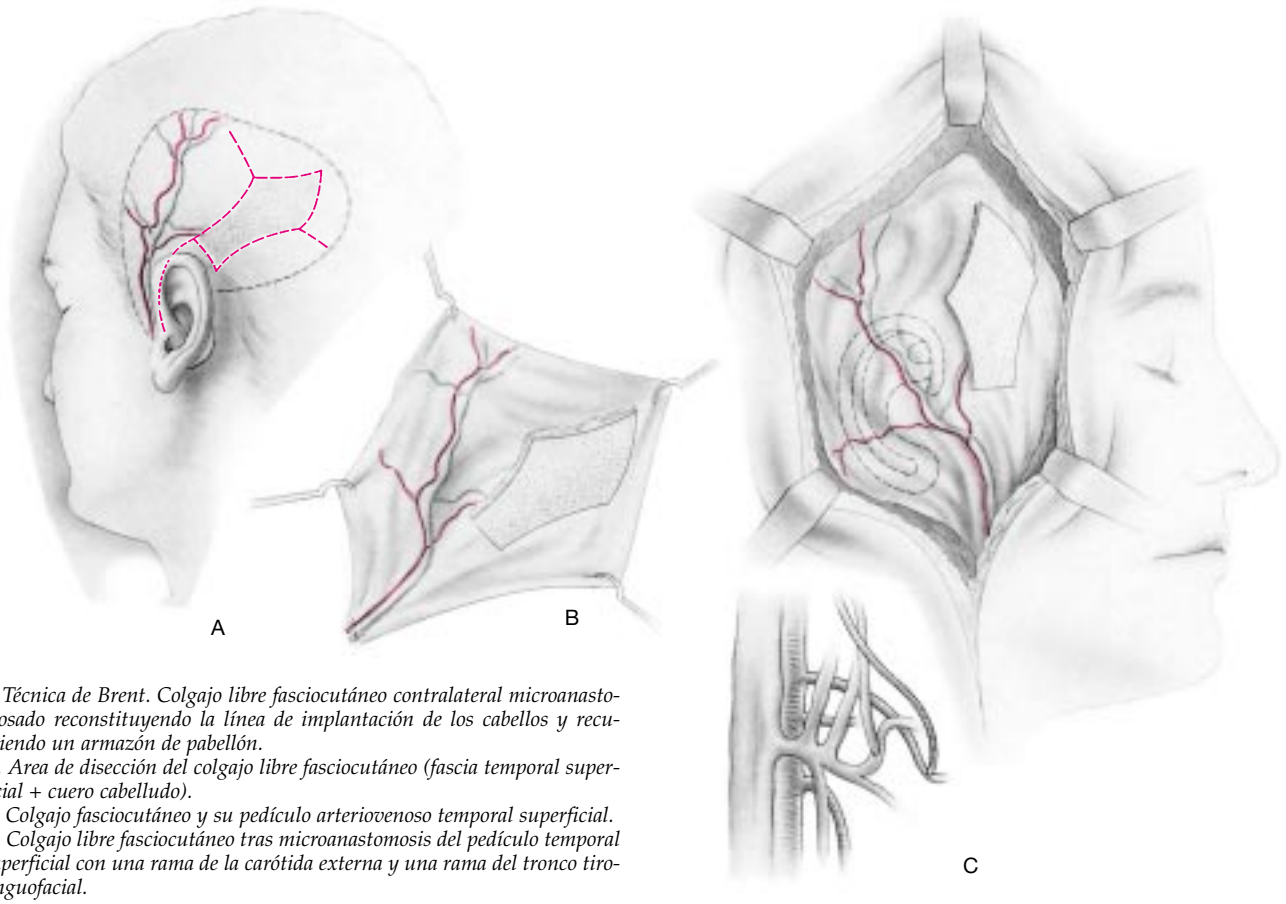

4 *Técnica de Brent. Colgajo libre fasciocutáneo contralateral microanastomosado reconstituyendo la línea de implantación de los cabellos y recubriendo un armazón de pabellón.*
A. Area de disección del colgajo libre fasciocutáneo (fascia temporal superficial + cuero cabelludo).
B. Colgajo fasciocutáneo y su pedículo arteriovenoso temporal superficial.
C. Colgajo libre fasciocutáneo tras microanastomosis del pedículo temporal superficial con una rama de la carótida externa y una rama del tronco tiro-linguofacial.

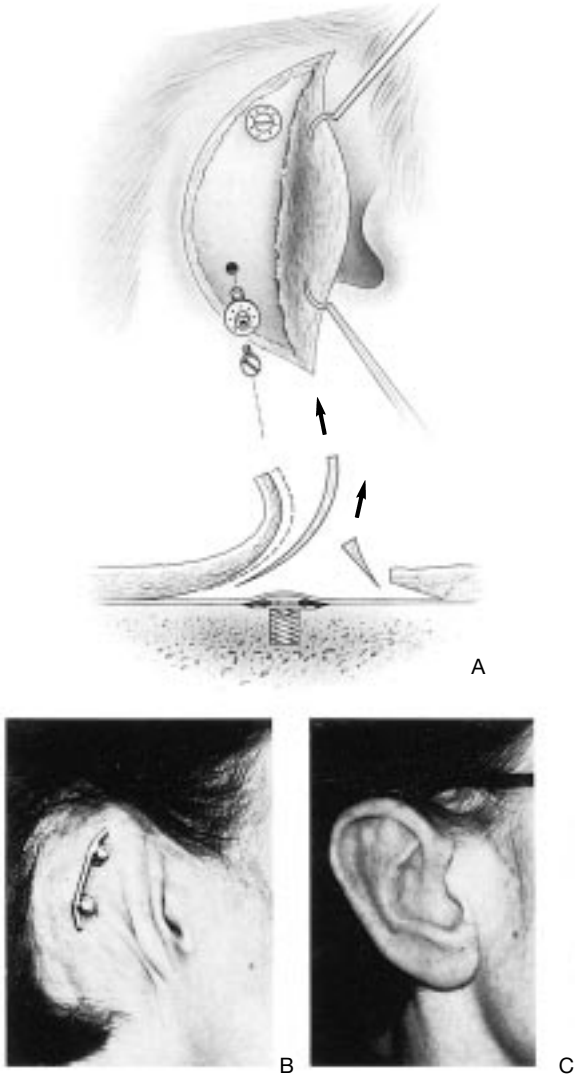

5 *A. Fijaciones osteointegradas.*
B. Pilares transcutáneos y superestructura de anclaje.
C. Epítesis de pabellón.

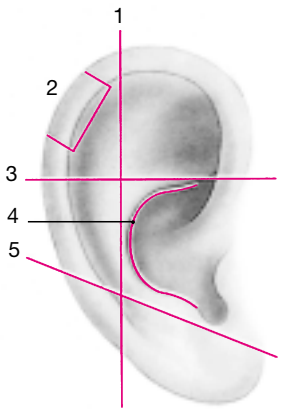

6 *Los cinco tipos topográficos de pérdida de sustancia del pabellón.*
1. Vertical posterior.
2. Segmentaria del hélix.
3. Polar superior.
4. Conchal.
5. Polar inferior.

■ *Pérdida de sustancia tratada mediante resección triangular* (*fig. 7*)

Las posibilidades de reconstrucción por aproximación de los bordes tras resección triangular dependen más del arco expresado en grados que de la longitud de la pérdida de sustancia en la circunferencia helicial. Por encima de 40º, la exéresis se completa con dos triángulos de descarga a nivel de la concha. Esa resección debe abarcar todo el grosor y sacrificar más cartílago que piel a nivel de la concha. Por el contrario, en el reborde del hélix, se debe obtener un buen afrontamiento cartilaginoso para evitar una muesca siempre muy visible.

■ *Pérdida de sustancia tratada mediante injerto compuesto* (*fig. 8*)

En este caso prima el tamaño absoluto de la pérdida de sustancia, pues un injerto de más de 2 cm de largo tiene pocas posibilidades de éxito. Esta técnica es interesante pues armoniza los dos pabellones. Presenta el inconveniente de crear una sutura en tensión en la zona donante con riesgo potencial de cicatriz hipertrófica o de queloide. El injerto auricular obtenido, triangular con base helical, tiene una dimensión que corresponde a la mitad de la pérdida de sustancia para igualar la envergadura final de los dos pabellones. Los factores de éxito de un injerto compuesto son:

— la disección y la manipulación atraumática del injerto;
— su sutura en la nueva ubicación plano por plano con un hilo 6.0;
— la inmovilización del injerto con un vendaje durante, como mínimo, 8 días;
— la retirada atraumática de los puntos con un microscopio quirúrgico.

7 *Resección triangular completada por la exéresis de dos triángulos de descarga.*

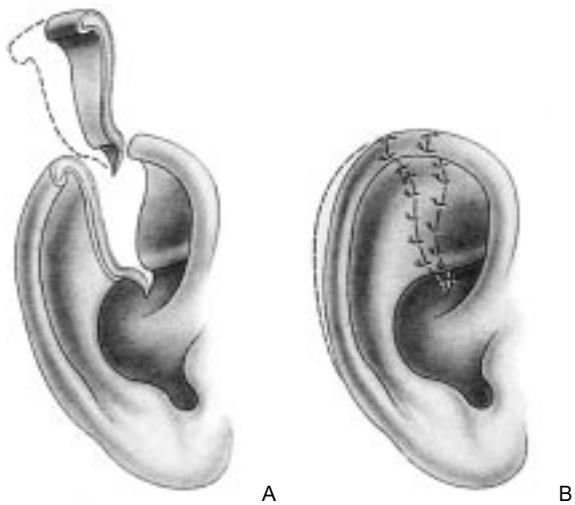

8 *A. Toma de un injerto compuesto triangular.*
B. Colocación del injerto.

Procedimiento de Antia y Buch [1] *(fig. 9)*

Este procedimiento está indicado en las pérdidas de sustancia superiores a 2 cm en la parte alta del hélix. Consiste en movilizar dos colgajos condrocutáneos, uno en la raíz del hélix, otro en el hélix posterior. La reducción del radio del hélix implica una reducción del cartílago de la fosa escafoidea. Es necesario obtener una buena congruencia del extremo de los dos colgajos para evitar una muesca. Este procedimiento reducirá la envergadura del pabellón. Las pérdidas de sustancia que afectan a la raíz del hélix, la parte anterior del antehélix y la fosa escafoidea se corrigen según el mismo principio que el procedimiento de Antia y Buch pero movilizando un único colgajo condrocutáneo de hélix que permita reconstruir la raíz del hélix anclando la cabeza de dicho colgajo compuesto a la parte alta del trago. En las pérdidas de sustancia que afectan a la fosa triangular y la parte anterior del antehélix se realiza el equivalente de una resección triangular facilitando así la sutura precedente. El restablecimiento de la raíz del hélix es esencial desde un punto de vista morfológico, pues la ausencia de raíz del hélix es mucho más inestética que la ausencia de fosa triangular o una circunferencia del hélix escasa.

Colgajos de avance retroauricular con pedículo posterior enrollados sobre sí mismos

Su utilización es simple. El pedículo del colgajo se secciona al 15º día. La falta de armazón cartilaginoso da lugar a retracciones secundarias inestéticas *(fig. 10)*.

PÉRDIDA DE SUSTANCIA DE TIPO II: RECONSTRUCCIÓN DEL POLO SUPERIOR DEL PABELLÓN

La pérdida de sustancia afecta a la raíz del hélix, la fosa triangular, el hélix y la parte alta de la fosa escafoidea.

La mejor técnica consiste en reconstruir en un tiempo el polo superior de la oreja asociando un injerto cartilaginoso, un colgajo de FTS, como se describió anteriormente, y un injerto cutáneo. Si la pérdida de sustancia afecta la raíz del hélix y la parte alta del antehélix, se elegirá para el injerto cartilaginoso un cartílago costal. Se realiza un armazón que recree la parte alta del pabellón auricular, parecido a los armazones utilizados para las aplasias. Su mitad inferior está truncada. Si la raíz del hélix está indemne, se podrá utilizar el cartílago de la concha contralateral teniendo cuidado de disecarlo completamente y de dejar el pericondrio in situ. La reconstrucción se efectúa en un único tiempo puesto que la fascia forma una hoja cuadrangular que puede recubrir las dos caras del armazón cartilaginoso. La disección del plano superficial de la fascia permite movilizar dos colgajos de cuero cabelludo adelgazado que se volverá a colocar en su sitio y constituirá la cobertura de la cara interna del surco supraauricular. La cara externa del surco supraauricular se cubre con un injerto de piel fina al mismo tiempo que la cara anterior del pabellón *(fig. 11)*.

Por lo tanto, las amputaciones totales del polo superior de la oreja pueden tratarse gracias a la movilización de la FTS. Esta técnica proporciona buenos resultados en cuanto a la

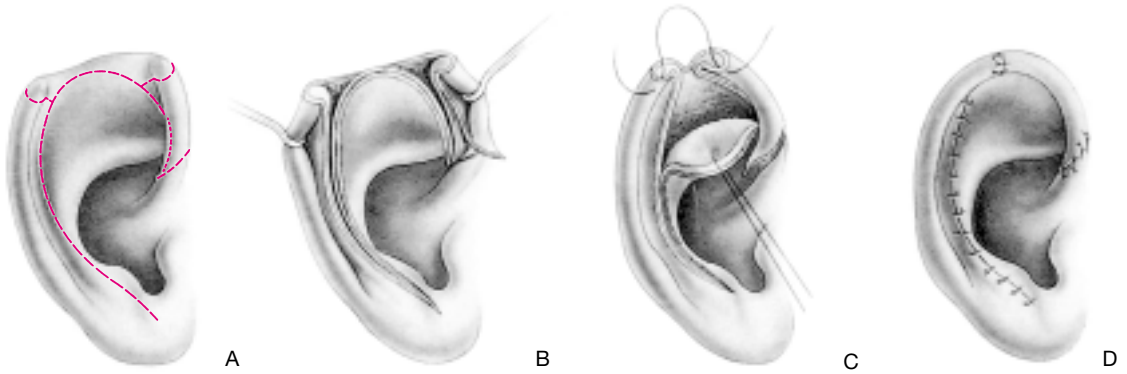

9 *Procedimiento de Antia y Buch.*
A. Pérdida de sustancia de la parte superior del hélix, trazado de los dos colgajos que se van a utilizar en la reparación.
B. Creación de los dos colgajos condrocutáneos.
C. Avance y sutura de los dos colgajos condrocutáneos.
D. Aspecto final de la reparación.

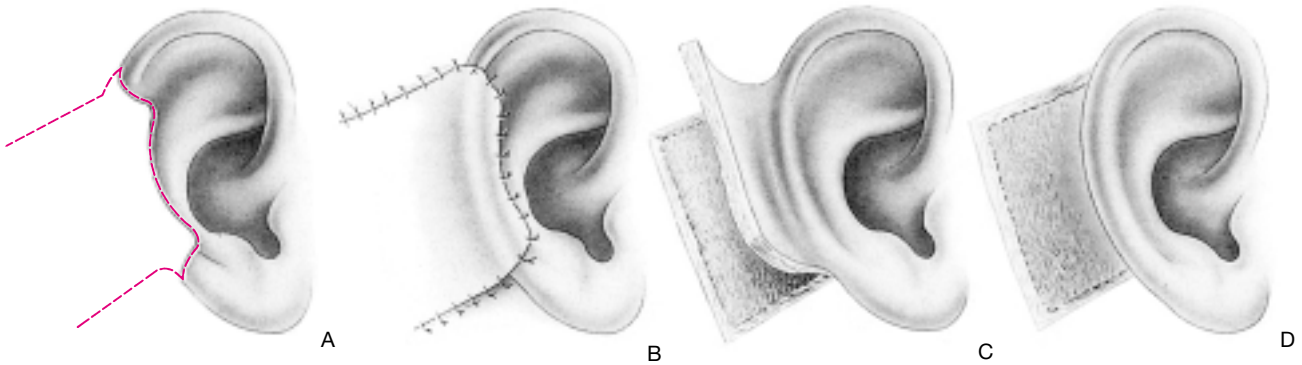

10 *Colgajo de avance retroauricular en dos tiempos.*
A. Trazado del colgajo de avance mastoideo.
B. Sutura del colgajo.
C. Inversión del colgajo autonomizado.
D. Pérdida de sustancia mastoidea recubierta por un injerto de piel.

troficidad y funcionalidad del surco supraauricular. En cambio, el resultado estético es mediocre y los pacientes suelen preferir disimular la parte alta reconstruida de su oreja con los cabellos.

PÉRDIDA DE SUSTANCIA DE TIPO III: RECONSTRUCCIÓN DE LA PARTE POSTERIOR DEL PABELLÓN AURICULAR

La amputación es vertical, sin ablación del fondo del surco retroauricular, afecta al hélix, a la fosa escafoidea y a la parte posterior del antehélix. El procedimiento básico es el descrito por Converse [8], que utiliza un injerto cartilaginoso recubierto por piel mastoidea glabra.

La alternativa propuesta por Quaba, que utiliza un expansor cutáneo, afecta en realidad a la reconstrucción de la mitad posteroinferior del pabellón auricular y al lóbulo. El procedimiento de Converse, como el de Brent para las otopoiesis totales, aprovecha las cualidades plásticas de la piel retroauricular y su capacidad de coaptación con un injerto cartilaginoso.

Tras el traumatismo inicial, la herida vertical se sutura borde con borde. No se llevará a cabo la reparación hasta que la cicatrización no se estabilice, y se obtenga una cicatriz flexible no hipertrófica. Ni el cartílago remanente ni la piel deben estar inflamados y un eventual problema oncológico debe haber sido controlado.

La técnica de Converse consiste en la tunelización de la piel mastoidea a partir de dos incisiones oblicuas cortas en los polos superior e inferior de la pérdida de sustancia, es decir, en los extremos superior e inferior del cartílago helical remanente.

Se inserta en ese túnel un injerto cartilaginoso esculpido en tres niveles (hélix-fosa escafoidea-antehélix). Parece que sólo con un armazón de cartílago costal se pueden obtener relieves significativos.

La principal dificultad radica en obtener una buena congruencia entre los remanentes auriculares y el armazón. El armazón no debe ser grueso pues no existe un exceso cutáneo mastoideo. Por otro lado, la valoración del injerto se obtendrá mediante su lateralización secundaria creando un surco retroauricular. Cuatro meses después de la colocación del injerto esculpido, su cara posterior se recubre con un tejido conjuntivo bien vascularizado que puede recibir un injerto de piel fina de 8 décimas de grosor tomado de la cara medial del brazo con el dermátomo *(fig. 12).*

Tres variantes técnicas parecen interesantes con respecto a la técnica básica de Converse.

— La escultura de un armazón cartilaginoso costal en forma de arco doble procurando formar una depresión central que corresponderá a la fosa escafoidea. El injerto cartilaginoso costal se toma del arco anterior de la 7ª y 8ª costilla. La escultura se efectúa en un único bloque. Cada extremo se adelgaza considerablemente para facilitar la unión con el cartílago residual.

— Este procedimiento permite colocar un drenaje aspirativo durante 5 a 6 días lo que asegura la coaptación entre el armazón y la piel mastoidea. Si la congruencia entre los remanentes cartilaginosos y el injerto no es perfecta, se hará un ajuste cuando se eleve la parte posterior del pabellón.

— Una variante propuesta por numerosos autores [10] consiste en conservar un túnel cutáneo en el fondo del surco retroauricular. Éste es un elemento clave en la elevación del pabellón, ya que las técnicas de reconstrucción total del surco retroauricular en las que se utilizan colgajos de deslizamiento del cuero cabelludo o injertos de piel siempre terminan con un relleno parcial del surco. La preservación de un túnel cutáneo se obtiene en el primer tiempo por sutura del borde anterior mastoideo al borde interno auricular. El túnel se calibra mediante un dren de Redon dejado in situ *(fig. 13).*

PÉRDIDA DE SUSTANCIA DE TIPO IV: RECONSTRUCCIÓN DE LA PARTE BAJA DEL HÉLIX Y DEL LÓBULO

En esta indicación topográfica, pueden aplicarse tres técnicas cuyas indicaciones relativas dependen de la importancia volu-

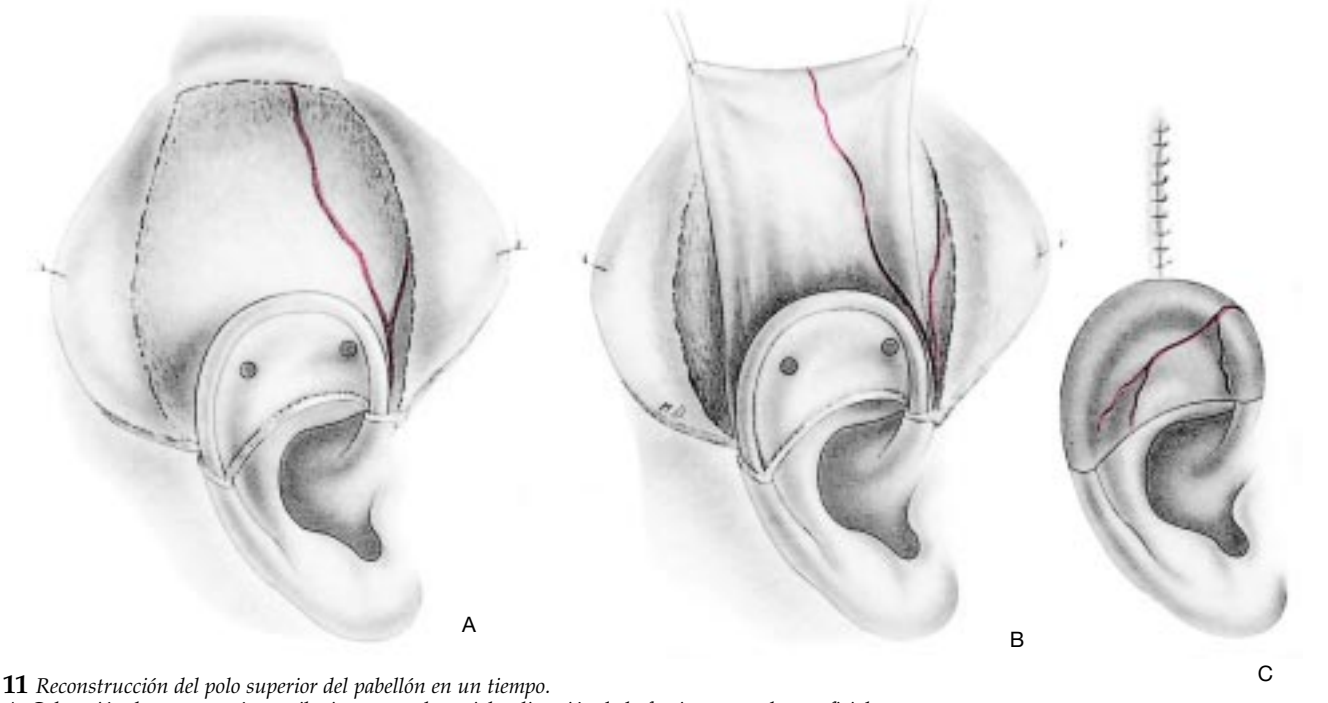

11 *Reconstrucción del polo superior del pabellón en un tiempo.*
A. Colocación de un armazón cartilaginoso costal parcial y disección de la fascia temporal superficial.
B. Levantamiento de la fascia temporal superficial.
C. Cobertura del armazón al girar la fascia temporal superficial.

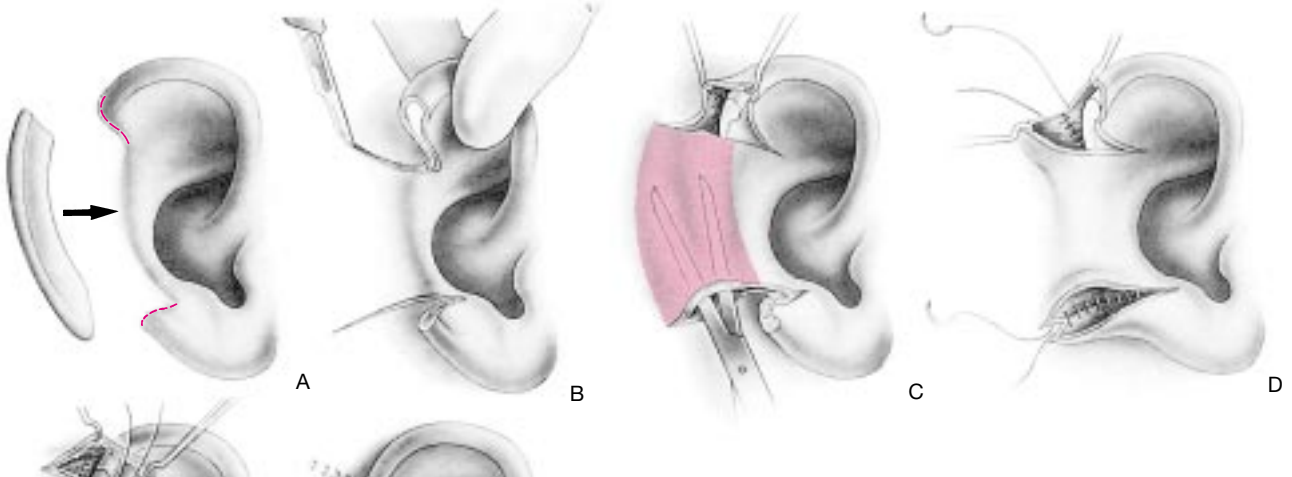

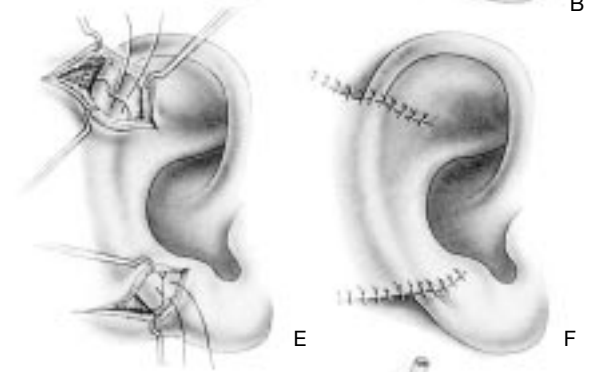

12 *Procedimiento de Converse.*
A. Injerto cartilaginoso esculpido según la pérdida de sustancia vertical posterior. Trazado de las incisiones superior e inferior.
B. Incisión cutánea.
C. Tunelización.
D. Sutura del plano interno.
E. Colocación del injerto costal.
F. Sutura del plano externo.

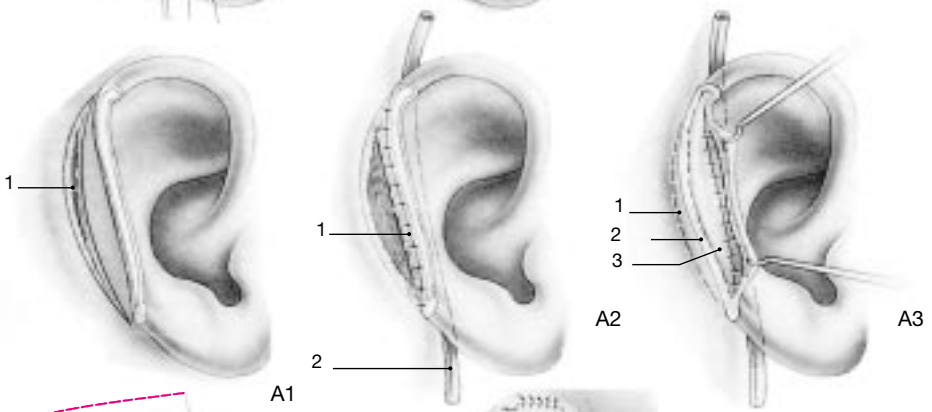

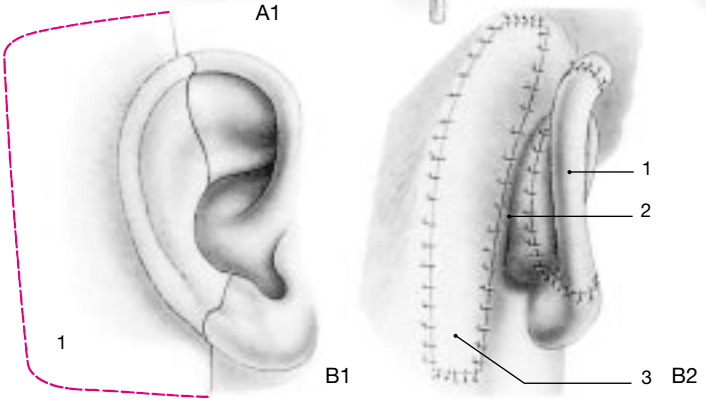

13 *Procedimiento de Converse modificado con preservación del fondo del surco retroauricular.*
A1, A2, A3. Primer tiempo.
A1. 1. Incisión mastoidea.
A2. 1. Sutura interna.
2. Dren de Redon.
A3. 1. Cartílago en relieve en la piel mastoidea.
2. Borde de la incisión.
3. Cartílago recuperado y desepidermizado.
B1, B2. Segundo tiempo.
B1. 1. Zona de incisión del colgajo.
B2. 1. Colgajo cutáneo. 2. Surco retroauricular.
3. Injerto de piel.

métrica del lóbulo que se quiere reconstruir y de la necesidad o no de reconstruir la parte baja del hélix. Se describen a continuación el procedimiento de Gavello, el de Quaba y el de Brent.

■ *Procedimiento de Gavello* *(fig. 14)*

Es el más simple y consiste en reconstruir un lóbulo con buena troficidad mediante plicatura de un colgajo cutáneo horizontal bilobulado con charnela anterior; el pedículo cutáneo corresponde a la inserción yugal fisiológica del lóbulo. La disección incluye toda la dermis. La dificultad consiste en unir el neolóbulo a la parte baja del hélix sin crear una muesca inestética. Las dificultades son del mismo orden que las que aparecen en las transposiciones de lóbulo en las aplasias congénitas de la oreja. El cierre de la zona donante se obtiene por simple deslizamiento ascendente de la piel cervical, que puede ser disecada hasta el nivel clavicular. Los resultados inmediatos son buenos, pero las retracciones secundarias del colgajo plegado conllevan un relleno parcial del surco retrolobular. La ventaja de esta técnica es reconstruir un lóbulo flexible con troficidad fisiológica.

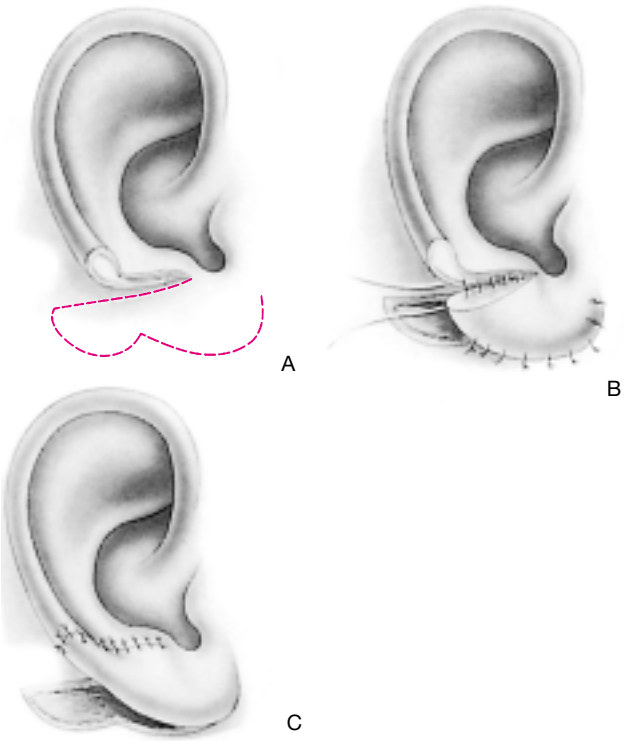

14 *A, B, C. Reconstrucción del lóbulo con un colgajo horizonal con pedículo anterior (procedimiento de Gavello).*

Procedimiento de Quaba [12] *(fig. 15)*

Está indicado en la reconstrucción del lóbulo y de la parte baja del hélix. El concepto retoma el de Wynn, que consiste en plegar un exceso cutáneo premastoideo para crear una oreja, pero el relieve obtenido es insuficiente. Una expansión cutánea subauricular y cervical lateral de alrededor de 200 ml permite elevar un colgajo con pedículo cervical inferior cuyo exceso se pliega mediante avance y rotación del colgajo, formando así una oreja que reconstituye la parte inferior del hélix hasta su raíz y todo el lóbulo. Sus ventajas son la movilización de una piel glabra que permanece relativamente fina y plástica tras la expansión, permitiendo así una plicatura sin excesivo grosor. Sin embargo, este procedimiento presenta los inconvenientes inherentes a la expansión, a la que siempre sigue una retracción. Se debe efectuar un anclaje cuidadoso del colgajo al fondo del surco retroauricular para evitar su superficialización. Esta técnica cuya concepción es brillante se torna aleatoria pues en estos casos la expansión pretende reconstruir una estructura tridimensional que sufre aún más la retracción que una reconstrucción bidimensional.

Procedimiento de reconstrucción lobular de Brent [6] *(fig. 16)*

Este procedimiento es el mismo que se utiliza en las excepcionales aplasias lobulares.

Un esqueleto lobular de cartílago de concha contralateral se coloca en un bolsillo en situación subyacente a la parte baja de la concha y el antitrago. Con un drenaje aspirativo se asegura la coaptación entre la piel fina mastoidea y el injerto cartilaginoso. Al 4º mes, se eleva el lóbulo mediante disección de

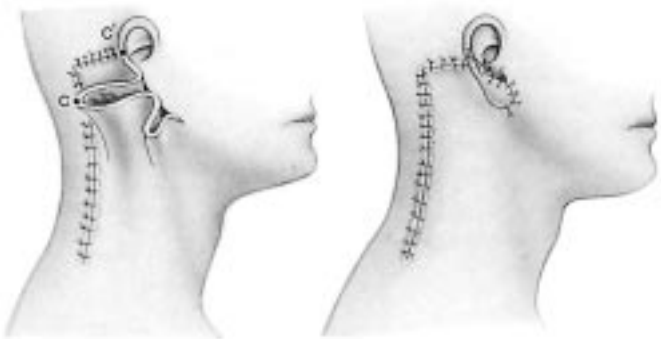

15 *Procedimiento de Quaba tras expansión cutánea: creación de una oreja que reconstituye el lóbulo y la parte inferior del hélix.*

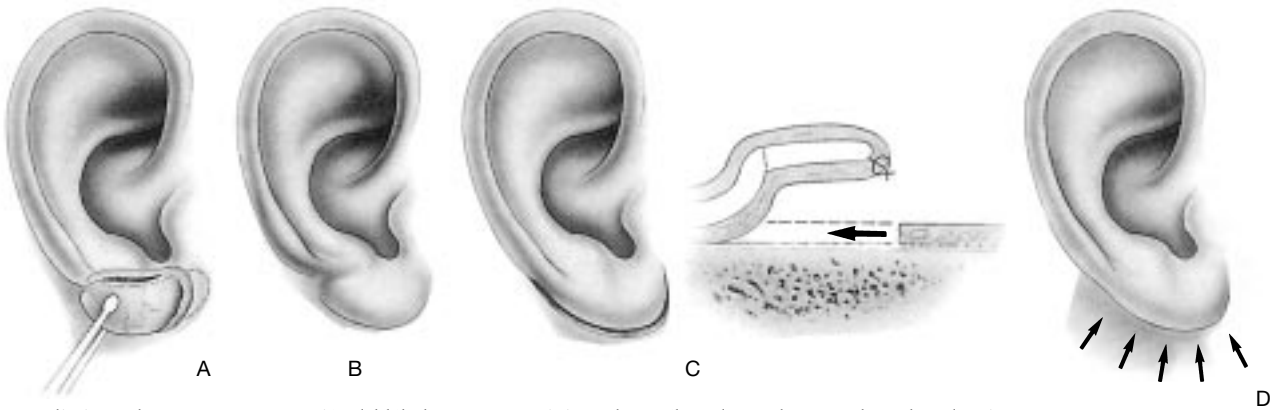

16 *Procedimiento de Brent. Reconstrucción del lóbulo con un autoinjerto de cartílago de concha contralateral en dos tiempos.*
A. Colocación del cartílago de concha.
B. Bolsillo del injerto cartilaginoso.
C. Elevación del lóbulo a los 4 meses.
D. Resultado final.

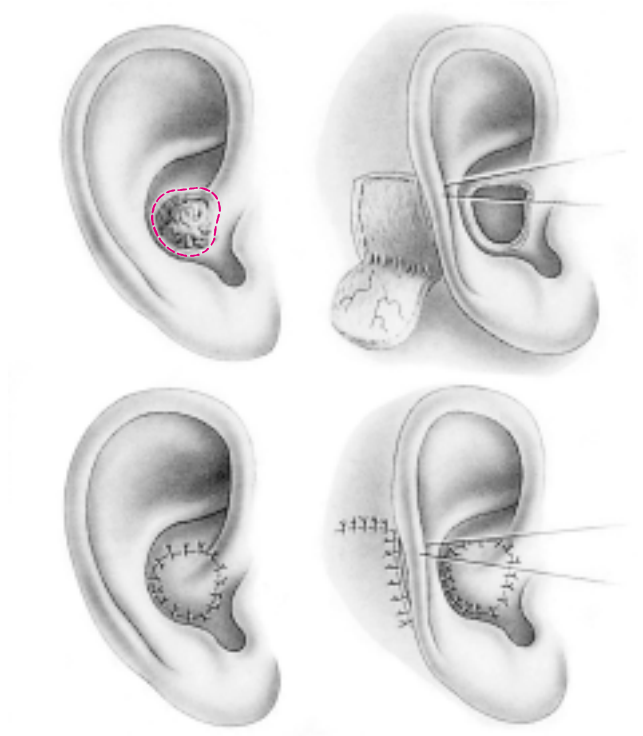

17 *Reconstrucción de la concha por un colgajo retroauricular con pedículo subcutáneo.*

su cara interna. La cobertura se lleva a cabo sobre el borde interno del surco mediante un deslizamiento ascendente de la piel cervical y sobre la cara externa mediante un injerto de piel; el cartílago conchal injertado está recubierto por tejido conjuntivo muy vascularizado. Esta técnica tiene la ventaja de crear un lóbulo de gran tamaño, estable con el tiempo puesto que no es retráctil. En cambio, este lóbulo semirrígido no podrá ser agujereado para insertar unos pendientes.

PÉRDIDA DE SUSTANCIA DE TIPO V: RECONSTRUCCIÓN AISLADA DE LA CONCHA

Las pérdidas de sustancia de la concha entran dentro de la patología tumoral del pabellón. El problema de la reconstrucción sólo se plantea en la cobertura cutánea puesto que la ausencia de soporte cartilaginoso en esta zona en la que suele ser habitual la extracción de autoinjertos de cartílago no presenta consecuencias morfológicas importantes. La resección es desde un principio de grosor total, siendo el plano profundo resultante el plano mastoideo.

La cobertura cutánea se asegura con un colgajo cutáneo retroauricular de pedículo superior o inferior o pedículo subcutáneo si la troficidad del músculo retroauricular lo permite. Este último tipo de colgajo, de concepción sofisticada, es sin embargo poco frecuente en la práctica [9].

Después de levantar un colgajo cutáneo retroauricular, éste se desepidermiza sobre un segmento de 10 mm aproximadamente que corresponde al paso por debajo y por detrás del antehélix. El sacrificio cartilaginoso de la concha es fundamental puesto que evita una compresión del pedículo desepidermizado durante la basculación anterior del colgajo. La calibración de la concha así recreada debe prolongarse varias semanas si se quiere conservar una buena diferencia de alto entre el hélix y el fondo de la concha.

Este procedimiento tiene la ventaja de realizarse de modo simple en un solo tiempo. Las secuelas cicatrizales son muy moderadas *(fig. 17).*

Conclusión

En la evolución de las técnicas de otopoiesis total y parcial existen varias tendencias:
— el retroceso de los procedimientos de reimplante microquirúrgico cuyo grado de éxito es muy mediocre a pesar de los progresos de la microcirugía;
— la fidelidad a los procedimientos de otoplastia simple para las pérdidas de sustancia limitadas;
— el desarrollo de los procedimientos con autoinjerto cartilaginoso que permiten la reconstrucción de una oreja de estructura compuesta.
Esta evolución técnica sigue la reconstrucción de las aplasias. En las amputaciones parciales la elección del tejido de cobertura está determinada principalmente por la topografía de la pérdida de sustancia. Se prefiere utilizar colgajos locales adyacentes e injertos de piel por su fineza. Por último, la solución protésica puede plantearse cuando se renuncia a la cirugía reparadora, a menudo ingrata cuando se debe reconstruir una estructura compuesta y tridimensional como la oreja. El aporte del implante extraoral vuelve a actualizar la solución protésica. Se debe proponer a los pacientes como una alternativa razonable si las condiciones tróficas locales no son adecuadas desde el punto de vista quirúrgico.

Cualquier referencia a este artículo debe incluir la mención del artículo original: Disant F et Muller P. Traumatismes et tumeurs du pavillon de l'oreille: procédés de reconstruction. Encycl Méd Chir (Editions Scientifiques et Médicales Elsevier SAS, Paris, tous droits réservés), Techniques chirurgicales - Tête et cou, 46-101, 1994, 10 p.

Bibliografía

[1] **ANTIA NH, BUCH VI.** Chondrocutaneous advancement flap for the marginal defects of the ear. Plast Reconstr Surg **1967** ; 39 : 472-477

[2] **BAUDET J.** La réimplantation du pavillon de l'oreille mutilée. Nouv Presse Med **1972** ; 5 : 344

[3] **BRENT B.** The correction of microtia with autogenous cartilage grafts. I : The classic deformity. Plast Reconstr Surg **1980** ; 66 : 1-12

[4] **BRENT B.** Microsurgical ear and scalp reconstruction with a fascio cutaneous free flap. In : The Artistry of Reconstructive Surgery. CV Mosby Company. St Louis. **1987** ; pp 139-149

[5] **BRENT B.** Auricular reconstruction with a facial transposition falp. In : The Artistry of Reconstructive Surgery. CV Mosby Company. St Louis. **1987** ; pp 129-137

[6] **BRENT B.** Auricular repair with a conchal cartilage graft. In : The Artistry of Reconstructive Surgery. CV Mosby Company. St Louis. **1987** ; pp 107-112

[7] **BRENT B, BYRD HS.** Secondary ear reconstruction with cartilage grafts covered by axial, random, and free flaps of temporoparietal fascia. Plast Reconstr Surg **1983** ; 72 : 141-151

[8] **CONVERSE JM.** Reconstruction of the auricle : part I. Plast Reconstr Surg **1958** ; 22 : 150

[9] **MASSON JK.** A simple island flap for reconstruction of concha-helix defects. Br J Plast Surg **1972** ; 25 : 399-403

[10] **MAZAURIC FX.** Perte de subance de la moitié postérieure du pavillon de l'oreille. J Fr Otorhinolaryngol **1992** ; 41 : 69-72

[11] **MLADICK RA, HORTON CE, ADAMSON JE et al.** The pocket principle : a new technique for the attachment of a severed ear part. Plast Reconstr Surg **1971** ; 48 : 219-222

[12] **QUABA A.** Reconstruction of a post traumatic ear defect. Plast Reconstr Surg **1988** ; 82 : 521-524

[13] **TANZER RC.** Total reconstruction of the external ear. Plast Reconstr Surg **1959** ; 23 : 1-15

[14] **TJELLSTROM A, ROSENHALL N, LINDSTROM J, HALLEN O, ALBREKTSON T, BRANEMARK PI.** Five years experience with skin penetrating bone anchored implants in the temporal bone. Acta Otolaryngol **1993** ; 95 : 568-575